1920

Aus der Universitäts-Frauenklinik Halle a/S.,
Direktor: Geh. Rat Prof. Dr. Sellheim.

STANFORD UNIVERSITY LIBRARIES AUG 1 1922

Ueber interstitielle Gravidität.

Inauguraldissertation
zur
Erlangung der Doktorwürde in der gesamten Medizin
der
Vereinigten Friedrichs-Universität Halle—Wittenberg.

Vorgelegt von
Adalbert Stein
approb. Arzt
aus Altenburg S/A.

NAUNHOF
Buchdruckerei Günz & Eule
1920

Die Tubargravidität teilen wir nach Veit (1) ein in: **Einteilung der Tubargravidität**

Graviditas tubo-abdominalis oder infundibularis
Graviditas ampullaris
Graviditas isthmica
Graviditas interstitialis.

Von diesen 4 Untergruppen ist wohl von höchstem Interesse die letzte, die interstitielle Gravidität, da dieselbe, wie alle Statistiken ergeben haben, die seltenste Form der Tubenschwangerschaft darstellt.

Der erste Fall von Graviditas interstitialis wird, wie Winkel (2) mitteilt, von Schmitt i. J. 1801 beschrieben (Wien, Beobacht. d. K. u. K. Med.-Chirurg. Akademie). Es liegt diese Beschreibung also erst 118 Jahre zurück, während Mitteilungen über ektopische Schwangerschaft ohne nähere Artangabe schon viele Jahrhunderte weit zurückreichen. Wie selten das Vorkommen dieser Form ist, geht schon aus den kurzen Mitteilungen Winkels (2) hervor, die uns zeigen, daß er unter 120 Fällen von extrauteriner Gravidität, die er selbst operiert hat, keinen Fall von interstitieller Schwangerschaft zu verzeichnen hat und daß Martin bis zum Jahre 1895 unter 77 Fällen von operierten Tubenschwangerschaften nur eine interstitielle gefunden hat. **Statistisches**

Was verstehen wir nun unter Graviditas interstitialis? **Definition**

Wir bezeichnen damit die Art der Tubenschwangerschaft, bei der sich das Eichen in dem Teil der Tube einnistet, der die Wand des Uterus durchsetzt (1).

Dieser Teil wird begrenzt: **Anatomisches**

lateral von der Pars isthmica tubae,
medial vom Cavum uteri.

Sein Lumen hat etwa 1 mm Durchmesser, seine Länge beträgt 1 cm. Er ist in seinem Verlauf etwas

gekrümmt und unterscheidet sich anatomisch-histologisch von dem übrigen Tubenteil dadurch, daß seine Schleimhaut weniger Längsfalten hat. Diese sind sehr niedrig; die Bindegewebslage unter dem Schleimhautepithel ist sehr gering. Die Ringmuskulatur der Tube geht in diesem Teile ohne scharfe Abgrenzung in die Uterusmuskulatur über.

Aetiologie

Die Aetiologie gerade dieser Art von Tubenschwangerschaft weicht wohl kaum von der der übrigen Arten ab, und die einzelnen Autoren sind sich bei dieser Form ebensowenig über die Ursache der Entstehung einig, wie bei den anderen Formen. Man hat die verschiedensten Gründe zur Erklärung und Deutung herangezogen. Wagner und Hofmeier (Cit. bei Veit 1) haben z. B. die innere Ueberwanderung des Eichens angeschuldigt, d. h. also, daß dasselbe den normalen Weg vom Ovarium durch die Tube in das Cavum uteri zurückgelegt habe, und dann bis an das Lumen der anderen Tube gelangt sei und sich hier eingenistet habe. Beweise dafür haben sie nicht erbracht.

Weshalb, wie W. A. Freund (Cit. bei 1) erwähnt, eine durch Schreck hervorgerufene Gemütsalteration während der Conzeption irgendwelchen Einfluß haben sollte auf die Wanderung des Eichens und seine Befruchtung, ist schwer einzusehen.

Auch die Tatsache, die Seeligmann (3) mitteilt, daß mehrere seiner Patientinnen kurze Zeit nach der Conzeption ein Trauma erlitten hätten, besonders einen Fall auf den Rücken, erscheint als ein zufälliger Nebenbefund.

Wahrscheinlicher sind die Annahmen, die die Ursache des Zurückhaltens des Eichens im interstitiellen Teile der Tube in mechanischen Hemmungen sehen, die dasselbe auf seinem Wege zum Cavum uteri zurückhalten.

Da wurde zunächst der Infantilismus der Tube beschuldigt. Die in der Entwicklung zurückgebliebene Tube finden wir häufig stark geschlängelt. Veit (1)

erblickt darin nicht die Veranlassung. Ich schließe mich darin seiner Meinung an. Denn weshalb sollte, auch wenn die Schlängelung noch so sehr ausgebildet ist, das winzig kleine Eichen zurückgehalten werden, da es doch durch die normale, sehr starke Faltenbildung der Tubenschleimhaut nicht in seiner Bahn gehemmt wird.

Micholitzsch (4) schuldigt als Ursache der tubaren Nidation angeborene Abnormitäten der Tube an, zum Beispiel vereinzelte Nebengänge oder blindendende Nebentuben usw.

Das Meiste für sich hat wohl, wie es Veit (1) und viele andere Autoren annehmen, die Ansicht, daß die Ursache der Wegbehinderung des Eichens in Schädigungen des Epithels zu suchen ist, wie sie durch alle Arten von Entzündungen hervorgerufen werden. Daß dazu dann infantile Schlängelungen noch als verstärkendes Moment der Wegverlegung hinzutritt, ist wohl nicht von der Hand zu weisen.

Durch die Entzündung kommt es zu Exsudation und Eiterbildung und Schädigung der Epithelien. Infolgedessen wird der uterinwärts gerichtete Flimmerstrom in der Tube unterbrochen und das Eichen nicht weiterbefördert — außerdem aber kommt es dann auch zu Verklebungen und Verwachsungen und dadurch zur Verlegung des Lumens und zur Bildung von buchtigen und verzweigten Räumen und Blindsäckchen, wodurch wiederum mechanisch die Möglichkeit zur extrauterinen Nidation gegeben wird.

Auch Polypenbildung, wie sie als Folgezustand von Entzündungen auftritt, wird als Ursache angegeben, zum Beispiel von Andrews und Mansfeld (Cit. bei Veit 1).

Bertelsmann beschreibt in der Medizinischen Klinik 1910 Heft 47 einen Fall von Tubargravidität bei chronischer Appendicitis. Er fand bei der Operation einen Fruchtsack, dessen Wände gebildet waren

von den Fimbrien der Tube, vom Ovarium und vom entzündeten Wurmfortsatz.

Wie mannigfaltig auch diese Formen sind, die bei den einzelnen zur Operation oder Section gelangten Fällen angetroffen wurden, fast stets fanden sich anatomische Rückstände abgelaufener Entzündungen.

Ursachen der Entzündungen

Die häufigste Ursache der Entzündung ist, wie die Statistiken zeigen, die ascendierende Gonorrhoe des Genitaltractes.

Als erster fand C. Hennig, (Cit. bei Veit 1) im Jahre 1876 Gonokokken im Eiter zwischen Fruchtsack und Ostium tubae uterinum, nach ihm viele andere, zum Beispiel Veit, Orthmann, Hitschmann (10) etc. Außer den Gonokokken fanden sich auch in verschiedenen Fällen andere Krankheitserreger. Bröse fand (Zeitschrift für Geburtshilfe und Gyn. Bd. 62 S. 308) eine Streptokokkenpyosalpinx bei einer von ihm operierten Tubargravidität. — Stein (Inauguraldissertation 1904, Gießen) fand Tuberkelbazillen, Schottmüller (Cit. bei Veit 1) Den Streptokokkus aerogenes. —

In gleicher Weise wie den Tuberkelbazillus schuldigt Veit das Bakterium coli an. —

Küstner hat bei der Tubenschwangerschaft häufig entzündliche Veränderungen der Ovarien angetroffen; Gentie (Veit 1) fand in einem Falle einen Ovarialtumor. Dasselbe teilt Rosenstein mit (Zentralblatt für Gyn. 1906 S. 1337).

Frenkel (Zentralbl. für Gyn. 1906 S. 1054) bringt die ektopische Gravidität in ursächlichen Zusammenhang mit Corpus luteum-Cysten. Es ist aber wahrscheinlich, daß bei diesen Befunden primär eine Entzündung der Tuben bestanden hat und die Veränderungen der Ovarien erst sekundär eingetreten sind. Man ersieht aus diesen Ausführungen, daß über die Aetiologie der Tubenschwangerschaften im Allgemeinen und der interstitiellen im Besonderen noch keine völlige Klarheit herrscht.

Einteilung der interstitiellen Schwangerschaft in Untergruppen

Nach Hennig (Zentralbl. für Gyn. 1889 S. 204) teilen wir die interstitielle Gravidität in folgende Untergruppen ein:

1. In die Graviditas tubo-uterina. Wir sprechen von einer solchen, wenn sich das Ei zum Teil in der Tube, zum Teil aber schon im Cavum uteri befindet.

2. In die eigentliche Graviditas interstitialis, wenn sich das Ei nur im uterinen Abschnitt der Tube entwickelt.

3. In die Graviditas tubo-interstitialis, wenn ein Teil des Eies die Uteruswandung ausdehnt, der andere Teil den Anfang der Pars isthmica kolbig anschwellen läßt.

Nicht zu verwechseln mit diesen drei Formen ist die Schwangerschaft im verkümmerten Nebenhorn des Uterus und die Graviditas intramuralis, die wohl auf den ersten Blick hin schwer davon zu unterscheiden sind, sich aber durch verschiedene Erkennungszeichen, die für die interstitielle Gravidität typisch sind, und auf die ich späterhin zu sprechen komme, sicher trennen lassen.

Einbettung des Eies

Die Nidation des Eies in der Pars interstitialis weicht wohl nur wenig ab von der uterinen, wie sie nach Graf von Spees und Peters Untersuchungen jetzt als allgemein gültig angenommen werden (Heinricius 5). Der Unterschied ist nur dadurch gegeben, daß die subepitheliale Bindegewebslage viel geringer ist als im Uterus. Nirgends hat man bisher gefunden, daß das Ei sich auf dem Schleimhautepithel der Tube selbst einbettet; es erfolgt dies vielmehr stets durch eine Epithellücke hindurch im subepithelialen Bindegewebe. Da dieses nun in der Pars interstitialis besonders spärlich ist, gelangen die Chorionzotten dank ihrer proteolytischen Wirkungskraft sehr bald tiefer bis in die Muskularis. Die dünne Muskulatur des Interstitiums geht, wie bereits oben erwähnt, ohne scharfe Abgrenzung in die des Uterus über. Durch die eindringenden foetalen Zellmassen scheint ein

Untergang von Muskelelementen unzweifelhaft hervorgerufen zu werden, außerdem aber finden wir auch, davon unabhängig, eine Auflösung von Muskelzellen in hämorrhagischem Oedem (Heinricius 5).

Infolge dieser Vorgänge gelangt das Eichen immer tiefer in die Muskelschicht, und wir haben dann als Fruchtsackwandung Gebärmuttermuskulatur.

Ueber die Deciduabildung in der Tube gehen die Meinungen der Autoren auseinander. Teils wird dieselbe verfochten, teils aber auch gänzlich verneint oder wenigstens für die ersten Monate der Schwangerschaft abgelehnt.

Gläsmer (6) ist der Ansicht, daß eine zusammenhängende Decidua sich nur in ganz seltenen Fällen bei interstitieller Gravidität findet, meistens sieht man nur vereinzelte Herde oder Inseln im Bindegewebe und decidual-reagierende Muskelzellen.

Er führt dies als ein Unterscheidungsmerkmal von der Schwangerschaft im rudimentären Nebenhorn an.

Heinricus sagt, daß eine vollständige, die ganze Tubenschleimhaut umfassende Decidua vera-Bildung in keinem Falle beobachtet wurde. Die deciduale Reaktion in der Tubenschleimhaut variiert nach Vorkommen und Ausbreitung sehr stark; eine allgemein gültige Regel kann dafür nicht aufgestellt werden.

Die Reaktion besteht nicht nur in Hyperämie und ödematöser Durchtränkung des Gewebes, sondern vor allem in einer Umwandlung der Stromazellen in Deciduazellen, die denen im Uterus bei der normalen Gravidität völlig gleichen.

Es ist also nach dem Gesagten durchaus nicht unbedingt nötig, daß wir bei der mikroskopischen Untersuchung der Fruchtsackwand bei der interstitiellen Gravidität — wie überhaupt bei der Tubenschwangerschaft — Decidua finden.

Symptomatologie

Wie erbringen wir nun am Präparat den Nachweis der interstitiellen Schwangerschaft?

Wir finden häufig den Uterus — wie auch bei den übrigen Formen von ektopischer Schwangerschaft — vergrößert.

Runge (7) fand unter 233 Fällen 117 mal Vergrößerungen. Außerdem sehen wir die Gebärmutterschleimhaut aufgelockert, hyperämisch, decidual, und zwar haben wir besonders schöne Deciduabildung bei der Graviditas interstitialis.

Neben diesen Veränderungen von Seiten des Uterus, die für alle Formen von Extrauterinschwangerschaft Gültigkeit haben, hat Gläsmer (6) die für die interstitielle Gravidität spezifischen Zeichen zusammengestellt:

1. Das Ligamentum rotundum muß vom Fruchtsack abgehen. Seine Insertion verschiebt sich seitwärts, je weiter die Entwicklung der Gravidität fortschreitet; sie ist also abhängig vom Wachstum der Frucht und von der Entwicklungsrichtung.

Ein medial vom Fruchtsack verlaufendes und inserierendes Ligamentum rotundum spricht stets gegen die Diagnose: Graviditas interstitialis.

2. Auch das Ligamentum ovarii proprium wird mit dem wachsenden Fruchtsack nach außen abgehoben.

3. Der Fruchtsack muß mit seiner Basis dem Uterus breit aufsitzen (Baart de la Faille, Cit. bei 6). Niemals darf eine gestielte Verbindung bestehen zwischen Uterus und Fruchtkapsel; wo eine solche vorhanden ist, sei sie auch noch so kurz, haben wir eine Isthmusschwangerschaft vor uns.

Die Tubenecke am Uterus ist halbkugelig aufgetrieben; in den Scheitel der Auftreibungen pflanzt sich die Tube ein. Das Fruchtbett ist nach außen und oben entwickelt; die Muskulatur seiner Wand wird, je weiter wir sie nach dem Scheitel zu untersuchen, umso dünner.

4. Der Fundus wird (nach C. Ruge, cit. bei 1 u. 6) infolge einseitiger Hypertrophie seiner Muskulatur um die Ei-Einbettungsstelle so gedreht, daß er etwas die

Verlängerung der nicht schwangeren Seite des Uterus darstellt: er wird so gedreht, daß er steil steht. — Diese Steilstellung des Fundus, das heißt also der inneren und äußeren Fundusbegrenzung oder F.-Linie ist bekannt unter dem Namen des Ruge'schen Zeichens. — Dieses wurde von den verschiedensten Autoren anerkannt, doch betonen andere, unter ihnen Gläsmer, daß, infolge der verschiedenen Einbettungsmöglichkeiten des Eichens im Verhältnis zum Tubenkanal, dasselbe auch in einem Teil der Fälle fehlen kann.

5. Häufig beobachtet man, daß das periphere Tubenende von unten her an den Fruchtsack herankommt.

6. Das Ei muß in der nächsten Nähe derjenigen Stelle liegen, an der die Tube in den Uterus einmündet; es muß also der Uterushöhle nahe sitzen; in den wenigsten Fällen aber ist das Ostium tubae uterinum offen, da die zarten Epithelien druckatrophisch werden und das Lumen verklebt ist.

Mikroskopisch finden wir, wie schon oben erwähnt, deciduale Reaktion des subepithelialen Bindegewebes und der Muskulatur und die Hauptmasse der Fruchtsackwand aus Uterusmuskulatur gebildet.

Klinische Diagnose

Weit mehr Schwierigkeiten macht uns die Diagnose der interstitiellen Gravidität bei der Untersuchung in Viva. Es gibt wohl überhaupt keinen Fall, bei dem man dieselbe klinisch einwandfrei feststellen konnte.

Natürlich ist es theoretisch denkbar, daß man unter günstigen Bedingungen per vaginam am Uterus die Drehung des Fundus, den verschieden gelegenen Abgang der Ligamenta rotumda feststellen kann (Winkel 2), wenn man sich aber nach den Mitteilungen der Literatur ein Urteil bildet, so kann man nur konstatieren, daß zu der Graviditas interstitialis der Arzt erst herangezogen wurde, wenn die Fruchtwand geplatzt und die lebensbedrohliche Blutung in die

Bauchhöhle erfolgt war, sodaß erst bei der Operation die Diagnose gestellt werden konnte.

Die Extrauterinschwangerschaft im Allgemeinen schließen wir aus den Schwangerschaftszeichen, die dieselben sind, wie bei der normalen Gravidität, doch ist es nicht unbedingt notwendig, daß diese immer vorhanden sind. Zunächst haben wir ein Ausbleiben der Periode oder wenigstens ein unpünktliches Eintreten derselben, auch wenn es sich nur um wenige Tage handelt, besonders beachtenswert bei Frauen, die sonst regelmäßig menstruieren.

In den Brüsten finden wir in über der Hälfte aller Fälle Colostrum.

Die Portio ist häufig aufgelockert, ebenso oft zeigt der Uterus bei der Untersuchung wechselnde Konsistenz. — Der Uteruskörper vergrößert sich, doch nicht in demselben Umfange, wie es — bei intrauterinem Sitz der Frucht — der Zeitpunkt der Schwangerschaft erwarten ließe.

Dicht am Uterus — oder mit ihm durch einen Stiel verbunden, je nach der Art der Gravidität, finden wir eine Geschwulst, die bei lebender Frucht von einer eigentümlichen Weichheit, bei abgestorbener von harter Konsistenz sein soll, härter als die Tubentumoren sonst zu sein pflegen (Veit 1).

Zur Sicherung der Diagnose können wir noch die Sero-Diagnostik Abderhaldens zu Hilfe nehmen, ferner in späteren Monaten die Röntgenstrahlen oder wir hören in der zweiten Hälfte der Schwangerschaft bei lebender Frucht die kindlichen Herztöne.

Ausgang der interstitiellen Gravidität

Der häufigste Ausgang der interstitiellen Gravidität ist ein unglücklicher. Nur ausnahmsweise entgeht der Fruchtsack seinem gewöhnlichen Schicksal, dem Aufbruch, durch vorheriges Absterben der Frucht, wie Winkel es 4 mal unter den von ihm operierten Fällen gefunden hat.

Die Ruptur erfolgt meist in der ersten Hälfte der Schwangerschaft, und zwar am häufigsten, wie die

Statistiken ergeben (Runge 7), im 2. Monat. Ihr voraus geht meist eine Blutung aus dem Uterus, die Runge unter 233 Fällen von ektopischer Schwangerschaft 192 mal beobachtete. Dieselbe erfolgt durchschnittlich am 40. Tage nach der letzten Periode.

Winkel (2) negiert, daß ein akuter Einbruch des Fruchtsackinhaltes in das Cavum uteri ohne Verletzung der Zwischenwand nur infolge allmählicher Eröffnung des Ostium tubae uterinum vorkommen und dadurch eine breite Vereinigung beider Höhlen entstehen kann, da die Entwicklung des Eibettes exzentrisch zum uterinen Tubengang erfolgt, sodaß das wachsende Ei eine derartig ausgiebige Dilatation auf den in den Uterus führenden Gang nicht entfalten kann. — Er glaubt aber an die Möglichkeit eines Aufbruchs der Kapsel in den Uterus durch allmähliche Usur der trennenden Scheidewände, wodurch es zu einer breiten Kommunikation der Fruchthöhle mit dem Uterus kommen kann; er fand in einigen Fällen das Septum außerordentlich dünn. Die Möglichkeit einer in dieser Richtung sich bewegenden Fortentwicklung hatte aber der äußere Aufbruch abgeschnitten, was darin seine Erklärung findet, daß fast stets der Ort des geringsten Widerstandes auf der Peritonealseite des Fruchtsackes liegt und deshalb hier die Wandungen zuerst nachgeben; sie reißen also an der Außenseite der Fruchtkapsel. Besonders häufig erfolgt der Riß auf der hinteren Wand oben außen. Die Perforation schwankt in ihrer Ausdehnung zwischen Stecknadelkopf- und Ueberfaustgröße.

Dieses eben Ausgeführte gilt hauptsächlich für die tubo-interstitielle und interstitielle Gravidität. Bei der tubo-uterinen Form, wo sich das Ei zum Teil in der Pars interstitialis tubae, zum Teil schon im Cavum uteri befindet, wird die Ausstoßung der Frucht im allgemeinen durch den Uterus erfolgen = tubarer oder tubo-uteriner Abort (Veit 1).

Zeichen der Ruptur

Das Geschehen des Fruchtsackplatzens bezeichnen wir als den „Eintritt der Katastrophe". Der Arzt wird zur Extrauteringravidität meist erst dann herangezogen, wenn dieselbe erfolgt ist.

Die Katastrophe geht stets einher mit einer inneren Blutung, die sich meist im Douglas'schen Raume ansammelt und aus ihm in die freie Bauchhöhle emporsteigt (Hämatocele retro-uterina). Wir diagnostizieren sie aus dem anämischen Aussehen der Patientin, aus dem kleinen, schnellen, fadenförmigen Puls, dem Kollapszustand, dem Erbrechen — hervorgerufen durch peritonitische Reizung — dem kalten Schweiß, kolikartigen Schmerzen usw. Außerdem finden wir häufig bei der vaginalen Untersuchung eine Vorbuchtung des hinteren Scheidengewölbes und wenn der Bluterguß bereits in die freie Bauchhöhle hinaufgestiegen ist, die seitlichen Partien des Abdomes gedämpft und diese Dämpfung bei Lagewechsel verschieblich, so lange das Blut noch frei beweglich ist.

Die Blutung ist stets sehr stark, auch wenn der Riß noch so klein ist, da die Blutversorgung der Tube eine so ausgiebige ist. Sie wird gespeist sowohl durch den Ramus tubarius arteriae uterinae als auch durch die Arteria ovarica.

Aetiologie der Ruptur

Ueber die Ursache des Kapselaufbruches herrscht unter den verschiedenen Autoren keine völlige Einigkeit.

Veit (1) ist der Ansicht, daß der Fruchthalter durch das wachsende Ei stark gedrückt und überdehnt wird. Dadurch wird ein Reiz ausgeübt auf die Wandmuskulatur, und so kommt es an der dünnsten Stelle, das ist, wie wir schon sagten, der Scheitel des Fruchtsackes, zur Zerreißung.

Auch Sarwey (9) erblickt den Grund der Ruptur in dem riesigen Druck der wachsenden Frucht auf die Wandung des Fruchthalters. Die Spannung ist so groß, daß durch eine — an der schon zur Operation narkotisierten Patientin — vorgenommene bimanuelle

Untersuchung eine artificielle Ruptur des Fruchtsackes verursacht wurde.

Schauta, Henkel (Cit. bei 1) und andere, sehen die Ursache in einer Torsion der Tube, wodurch bei venöser Stauung ein arterieller Ueberdruck entstehe, der die Zerreißung veranlasse.

Werth (Cit. bei 2) meint, daß der Riß durch allmähliche Usur der Fruchtsackwand infolge der proteolytischen Wirkungskraft foetaler Zellen = des Syncitiums auf dieselbe zustande käme. „Das Ei gräbt selbst sein Bett und sein Grab".

Kiutsi (8) und andere fanden in den stark erweiterten Venen der Fruchthöhlenwand sehr häufig Choriumzotten, die darin teils frei flottierten, teils durch Zellstränge den Venenwänden anhafteten. Das Endothel dieser Gefäßwände fehlt meistens; an seine Stelle sind syncitiale Zellelemente getreten. Bisweilen sind die Lumina derart mit Zotten ausgefüllt, daß sie gänzlich obliteriert sind (Heinricius 5). Auch die Wände kleiner und größerer Arterienäste können von den foetalen Zellen durchdrungen werden. In dieser Verstopfung der Venen durch „deportierte" Zotten glaubt Kiutsi die Ursache der Ruptur der Fruchtsackwandung gefunden zu haben, denn es kommt dadurch zum Ueberdruck in den intervillösen Räumen, der so mächtig wird, daß die Wände nicht mehr standhalten können und zerreißen.

Therapie

Die Behandlung der interstitiellen Gravidität, die im wesentlichen dieselbe ist, wie die der anderen Formen der ektopischen Schwangerschaften, wird eingeteilt in operative und konservative, für die Sarwey (9) einige Leitsätze aufgestellt hat.

1. Operative Inangriffnahme ist primär und stets indiciert:

a) in der zweiten Hälfte der Schwangerschaft, gleichgültig ob die Frucht lebt oder abgestorben ist;

b) bei lebender Frucht zu jeder Zeit der Schwangerschaft, auch in den ersten Monaten.

c) bei frischer Ruptur des Fruchtsackes mit den Zeichen einer profusen inneren Blutung.

2. primär-exspectativ-symptomatisches Verfahren — bestehend in Bettruhe, Hydrotherapie etc. — ist einzuleiten bei abgestorbener Frucht und Tubarabort mit oder ohne Hämatocele. Ausgenommen hiervon sind die Fälle von:

a) fieberhaften Zersetzungsvorgängen in der Hämatocele;

b) hochgradigen Beschwerden (Druckerscheinungen von Seiten des Abdomens und der Blase, heftige Schmerzanfälle).

c) gleichzeitig vorhandenen, schweren pathologischen Veränderungen der Genitalorgane, welche wie zum Beispiel Ovarialcystom und Uterusmyom, an sich operatives Eingreifen erheischen.

Bei Durchführung der exspektativen Therapie soll die Patientin unter solche Verhältnisse gesetzt sein, daß bei plötzlich auftretender Lebensgefahr (Ruptur) unverzüglich operativ eingegriffen werden kann.

Sekundär soll das exspektative Verfahren durch das operative ersetzt werden.

1. bei beständig zunehmender Vergrößerung der Hämatocele,

2. bei Ausbleiben der Resorption, verbunden mit dem ausdrücklichen Wunsche der Patientin um Abkürzung des Krankenlagers durch Operation.

Von den in Betracht kommenden Operationsverfahren verdient die Laparotomie unbedingt den Vorzug, da sie allein uns einen vollkommen klaren Ueberblick über die Wundverhältnisse gestattet.

Die Kolpoköliotomie wird zu beschränken sein auf die Fälle von unkomplizierter, beweglicher Tubenmole oder von Hämatocelen, die durch Vereiterung

oder Verjauchung uns zu operativem Vorgehen veranlassen.

Bei der Operation der interstitiellen Gravidität sind wir gezwungen, da die Gebärmuttermuskulatur den größten Teil der Fruchtsackwandung darstellt, stets ein Stück des Uterus mit zu resecieren, was aber die Möglichkeit einer normalen neuen Schwangerschaft keineswegs ausschließt. So beschreibt zum Beispiel Dunlop (Cit. bei Veit 1) einen von ihm operierten Fall, bei dem er die Tube und ein Drittel des Uterus entfernte. Die betreffende Patientin erholte sich bald wieder, wurde von neuem schwanger und trug die Schwangerschaft aus.

Seltene Ausgänge interstitieller Schwangerschaft

Wie wir schon früher sahen, erfolgt die Ruptur des Fruchtsackes meist in der ersten Hälfte der Schwangerschaft. Nur wenige Fälle interstitieller Gravidität werden beschrieben, bei denen die Katastrophe erst in der zweiten Hälfte eintrat. Die Fälle, in denen die Schwangerschaft bis zu Ende ausgetragen wurde, werden, so schreibt Veit, nicht von allen Autoren als echte interstitielle aufgefaßt.

Fälle, in denen der Foet abgestorben, ohne Eintritt einer Ruptur in der Fruchtkapsel liegen blieb, um entweder allmählich resorbiert oder zu einem Steinkinde umgewandelt zu werden, sind ebenfalls beschrieben worden, so zum Beispiel ein Fall von Lithokelyphopädion von Freund (Cit. bei 1), bei dem sowohl der Foet, wie auch der Fruchtsack verkalkt waren; Rosthorn (11) schildert einen Fall von Lithopädion, wo der Foet als Steinkind im Fruchthalter liegen geblieben ist.

Differenzialdiagnose

Die Differenzialdiagnose zwischen Graviditas interstitialis einerseits und intramuraler und Schwangerschaft im verkümmerten Nebenhorn anderseits ist in Viva kaum jemals gestellt worden, während dies am Präparate nicht schwer fällt.

Bei der intramuralen und Nebenhornschwangerschaft muß das Tubenlumen in ganzer Länge offen

und sondierbar sein, während bei der interstitiellen die Sonde nur bis an den Fruchtsack herangelangt. Bei letzterer liegt das Ei in der nächsten Nähe derjenigen Stelle des Uterus, an der die Tube in die Gebärmutterwand einmündet, bei ersterer ist dies nicht erforderlich.

Der nach außen gerückte Abgang des Ligamentum rotundum auf der schwangeren Seite bei der Graviditas interstitialis, die Steilstellung des Fundus usw. kennzeichnet deutlich den Unterschied von den anderen Schwangerschaftsformen.

Mikroskopisch haben wir bei den letzteren niemals Tubengewebe, stets aber bei der Hornschwangerschaft eine Decidua vera der Fruchthöhle.

Fall Pr.

Nachdem ich nun die Graviditas interstitialis in ihren Grundzügen geschildert habe, komme ich zur Beschreibung eines Falles dieser seltenen Form von extrauteriner Gravidität, der an der Univers.-Frauenklinik Halle a/S im September 1919 beobachtet wurde.

Anamnese: Am 19. 9. 19 wurde Frau F. Pr. in die Klinik aufgenommen.

Die Vorgeschichte lasse ich so folgen, wie sie mir der Mann der Patientin gegeben hat.

Patientin ist 26 Jahre alt, II para.

Ihre Mutter hatte eine Frühgeburt gehabt, sonst Familienanamnese o. B.

Pat. selbst war Flaschenkind; hat rechtzeitig laufen gelernt. Früher nie krank gewesen.

Erste Periode trat mit 12 Jahren ein, regelmäßig alle 4 Wochen, 3 Tage anhaltend, stark. Seit 1911 verheiratet.

2 normale Geburten und Wochenbette. I. Partus 1913, II. Partus 1914. Hat die Kinder selbst gestillt. Kinder sind gesund.

Letzte Periode am 21. Mai.

Von da ab hatte Patientin das Gefühl, als ob sie schwanger sei; ab und zu Erbrechen. Mai bis Juni

3 Ohnmachtsanfälle in einem Zeitraum von 10 Tagen. Schmerzen hatte sie nie gehabt.

Am 17. 9. 19 hatte Patientin das Gefühl, als fange die Frucht an sich zu bewegen. Am Nachmittag des 18. 9. trat auf einem Spaziergange starkes Erbrechen ein. Frau P. fühlte sich etwas unwohl, matt, klagte über Kopfschmerzen und Druckgefühl im Leib.

Um $^3/_4$10 Uhr abends wurde das Gefühl des Unwohlseins stärker; heftiges Erbrechen; Kopfschmerzen; Ohnmachtsanfall. Der Puls war währenddessen sehr klein geworden. Nach etwa $^1/_2$ Stunde erneutes Erbrechen mit heftigen Schmerzen im Unterleib. 2. Ohnmachtsanfall. Puls kaum fühlbar, Extremitäten kalt, Schweißausbruch. 2 Uhr nachts erbrach sie wieder, schlief dann unruhig bis $^1/_2$6 Uhr morgens. Von da ab klagte sie über heftigste Schmerzen in der Nabelgegend.

Am 19. 9. $^1/_2$10 Uhr morgens wurde Patientin in bewußtlosem Zustande in die Klinik aufgenommen.

Status: Stark anämisches Aussehen. Puls kaum fühlbar. Herztöne schwach hörbar. Aktion stark beschleunigt. In den Brüsten Colostrum.

Ausgedehnte Dämpfung des gespannten Abdomens bis zur Nabelhöhe; nur auf der Höhe des Abdomens Tympanie. Die Dämpfung ist bei Lagewechsel verschieblich.

Bei der inneren Untersuchung fühlt man einen hühnereigroßen Uterus.

Scheide livide verfärbt.

Adnexe lassen sich nicht genau beurteilen.

Diagnose: Geplatzte Tubargravidität.

Es wurde alsbald zur Operation geschritten; dieselbe wurde in Lumbalanästhesie ausgeführt. Sie wurde um 11 Uhr morgens begonnen.

Operation: Eröffnung der Bauchhöhle durch Längsschnitt. Das Abdomen ist gleichsam vollständig

mit Blut angefüllt, das in starkem Strom herausquillt. Es befinden sich auch große Mengen geronnenen Blutes darin. Die Menge läßt sich nicht genau beurteilen; es müssen gut 2—$2^1/_2$ Liter gewesen sein.

Linke Adnexe o. B.

Uteruskörper ist hühnereigroß, anteflektiert, beweglich.

Rechts vom Uterus befindet sich ein etwa kindskopfgroßer, membranöser Sack, der teilweise geöffnet ist, und aus dem der Kopf eines im ganzen etwa 20 cm langen Fötes herausschaut; die etwa faustgroße Placenta befindet sich im interstitiellen Teile der Tube. Es zeigt sich, daß die Tubargravidität vom interstitiellen Teile, also innerhalb der Uteruswand ausgeht. Der Uterus ist an dieser Stelle kleinfaustgroß aufgetrieben.

Nach Entfernung des membranösen Sackes, der Placenta und des Foet, zeigt es sich, daß unter diesen Umständen eine Abtragung des Schwangerschaftsgebietes vom Uterus nicht möglich ist, da man so keine Blutstillung des ausgedehnten Wundgebietes bekommen kann. Der Uterus muß deshalb total entfernt werden. Die Totalexstirpation wird daher sogleich vorgenommen unter Zurücklassung des linken Ovariums. Sie verläuft glatt.

Schluß der Bauchdecken.

Postoperativer Verlauf: Nach der Operation ist die Frau vollständig pulslos. Es gelingt mit Hilfe von mehreren Spritzen Campher, Coffein und einer Spritze Strophantin, sowie eines Lt. Kochsalz subkutan und Autotransfussion, den Puls wieder zu bekommen. Tagsüber ist das Befinden der Patientin so, daß dauernd Campher gegeben wird, damit der Puls nicht nachläßt; außerdem werden noch 2 Lt. Kochsalz subkutan verabfolgt. Auf diese Weise gelingt es, den Puls fühlbar und regelmäßig zu erhalten. Abends um 10 Uhr ist er noch unverändert, doch ist die Atmung derart, daß man von einem starken Lufthunger, der nicht befriedigt wird, sprechen kann. Es

wird deshalb beschlossen, Bluttransfussion vorzunehmen, die 12 Uhr nachts begonnen wird.

Es wird direkte Transfussion versucht, von der Arteria radialis einer Schwester, die sich dazu bereit erklärt hatte, in die Vena medina cubiti der Patientin. Die Einschaltung der Arterie in die Vene gelingt gut, doch stellt es sich heraus, daß die Blutüberleitung sehr bald zum Stehen kommt infolge Aufrollung der Intima der Arterie, wodurch das Blut gerinnt.

Temp. der Patientin 37.5°. Puls nicht mehr fühlbar. — Exitus 2 Uhr morgens am 20. 9.

Sectionsbefund: Hochgradige Anämie aller Organe. — Ganz geringer Bluterguß im kleinen Becken. — Fehlen von Uterus und Adnexen der rechten Seite. — Lungenödem. —

Beschreibung des Präparates

Der exstirpierte Uterus wurde in Formol konserviert. Zur Zeit der Beschreibung war er bereits 6 Wochen gehärtet.

Der Uteruskörper ist gut hühnereigroß, schwach anteflektiert. An seiner rechten Kante geht er ohne Stiel in einen kleinfaustgroßen, dickwandigen Sack über, der am äußeren Pol geplatzt ist und dort eine ca. 5 markstückgroße Oeffnung zeigt; (siehe Abbildung 2) die Oeffnung sieht nach rechts und hinten.

Von der Vorderseite dieses Sackes geht das Ligamentum rotundum dextrum ab, das von der Gebärmutter-Medianlinie etwa 4½ cm, während die Abgangsstelle des linken Ligamentes nur 3 cm von ihr entfernt ist. Auch das Ligamentum ovarii proprium ist auf der rechten Seite mit der Fruchtsackwand nach außen abgehoben (siehe Abbildung 1).

Die äußere und innere Funduslinie geht etwas nach oben in der Richtung von links nach rechts. — Das Cavum uteri zeigt aufgelockerte Schleimhaut. Das Ostium tubae uterinum ist nicht mehr auffindbar. Ovarium dextrum mandelgroß höckerig. Die rechte Tube läßt sich nicht mehr sondieren, sie läuft von unten her an den Fruchtsack heran. —

Die Wand des geplatzten Sackes besteht in der Hauptsache aus Muskulatur, die sich von links nach rechts, das heißt in der Richtung nach der Perforationsstelle immer mehr verdünnt. Ihr Durchmesser beträgt an der dicksten Stelle 1.1 cm, an der dünnsten 0.2 cm. Die Placenta ist aus der Fruchtkapsel entfernt. Ihre innerste Schicht besteht anscheinend aus gelockertem Bindegewebe.

Zur mikroskopischen Untersuchung wurden mehrere Stücke aus verschiedenen Stellen des Fruchthalters excidiert. Die Schnitte wurden mit Hämatoxylin-Eosin und nach van Gieson gefärbt.

Sämtliche Schnitte zeigen, daß der Fruchthalter in der Hauptsache aus Muskulatur besteht, die in unregelmäßigen Zügen angeordnet ist und eine systematische Abgrenzung von Rings- und Längsmuskulatur, wie sie die Tube im isthmischen Teile aufweist, nicht erkennen läßt. — Die Muskulatur zeigt an dem, dem Lumen des Fruchthalters zugekehrten Teile deutliche Auflockerung und deciduale Reaktion von Muskelzellen. — Das Epithel ist einschichtig und vollständig abgeflacht.

Zwischen Epithel und Muskulatur befindet sich eine nur ganz schwach ausgebildete, drüsenlose Bindegewebsschicht mit deutlich decidualer Veränderung.

Zusammenfassung: Betrachten wir nun noch einmal kurz die Ergebnisse der makroskopischen und mikroskopischen Untersuchung des Präparates, so finden wir, daß diese allen Forderungen entsprechen, die Gläsmer — wie schon im ersten Teil der Arbeit ausgeführt — zur Sicherung der Diagnose: „Interstitielle Gravidität“ aufgestellt hat.

Wir sehen das breitbasige Aufsitzen des Fruchtsackes am Uterus, den mit dem Fruchtsack nach außen abgerückten Abgang des Ligamentum rotundum und des Ligamentum ovarii proprium; wir finden auch, daß die Tube von unten her an den Fruchtsack herankommt; außerdem haben wir ein geringgradiges An-

steigen der äußeren und inneren Funduslinie (Ruge'sches Zeichen).

Mikroskopisch haben wir überall Uterusmuskulatur und deciduale Reaktion von Bindegewebe und Muskelzellen.

Wir stellen deshalb bei unserem Falle die Diagnose der ziemlich seltenen Form von ektopischer Schwangerschaft: „Graviditas interstitialis".

Zum Schluß meiner Arbeit sei es mir gestattet, Herrn Geheimrat Prof. Dr. Sellheim für die gütige Ueberlassung des Themas und des Präparates sowie Herrn Privatdoz. Oberarzt Dr. Linnert und Herrn Assistenzarzt Dr. Schmidt für ihre liebenswürdige Unterstützung und Beratung bei der Ausführung meiner Arbeit meinen Dank auszusprechen.

Lebenslauf.

Ich wurde geboren am 9. November 1893 zu Altenburg S/A. als Sohn des Kaufmanns Josef Stein, preuß. Staatsangehörigkeit, israelitischer Konfession. Nachdem ich das Herzogl. Ernst-Gymnasium in Altenburg, das Königl. Prinz-Heinrich-Gymnasium in Berlin und die Thomasschule in Leipzig besucht hatte, erwarb ich Ostern 1912 das Reifezeugnis an der letztgenannten Anstalt und widmete mich darnach dem Studium der Medizin. Ich studierte in Leipzig und Heidelberg, bestand im Juli 1914 die ärztliche Vorprüfung, im Juli 1919 das Staatsexamen, nachdem ich in der Zwischenzeit während des Krieges, vom August 1915 bis Juli 1918 bei sächsischen Fronttruppenteilen als Unter- und Feldhilfsarzt tätig gewesen war.

Die Approbation als Arzt wurde mir unter Anrechnung des Kriegsdienstes auf das prakt. Jahr unter dem 10. August 1919 zuerteilt.

Seit 1. Sept. 1919 bin ich als Volontär-Assistent an der Univ.-Frauenklinik in Halle tätig.

Literatur.

öderlein	Handbuch der Geburtshilfe, Bd. II. Veit: Die Extrauterinschwangerschaft S. 327 ff.
inkel	Handbuch der Geburtshilfe, Bd. II², S. 739 ff.
eligmann	Zentralblatt für Gyn. 1908, S. 1059.
icholitsch	Zur Aetiologie der Tubarschwangerschaft. Zeitschrift f. Geb. u. Gyn., Bd. 49, S. 42 ff.
einricius	Ueber die pathologische Anatomie der Tubenschwangerschaft. Verhandlung der deutschen Gesellschaft für Gynäkologie, Bd. 10, S. 183 ff.
laesmer	Die interstitielle Tubargravidität. Archiv für Gyn., Bd. 95, S. 100 ff.
unge	Beitrag zur Aetiologie, Symptomatologie und Therapie der Extrauterinschwangerschaft. Archiv für Gyn., Bd. 70, S. 690.
iutsi	Ueber die Ursache der Ruptur gravider Tuben. Archiv für Gyn., Bd. 95, S. 487.
arwey	Zur Therapie der Extrauterinschwangerschaft. Verhandlungen der deutschen Gesellschaft für Gyn., Bd. 10.
itschmann	Zentralbl. f. Gyn. 1904, S. 848.
osthorn	Zentralbl. f. Gyn. 1907, S. 347.
tein	Ueber die Aetiologie der Tubargravidität. Inauguraldissertation 1904, Gießen.

Ansicht
s exstirpierten Uterus mit rechten Adnexen
von vorn.

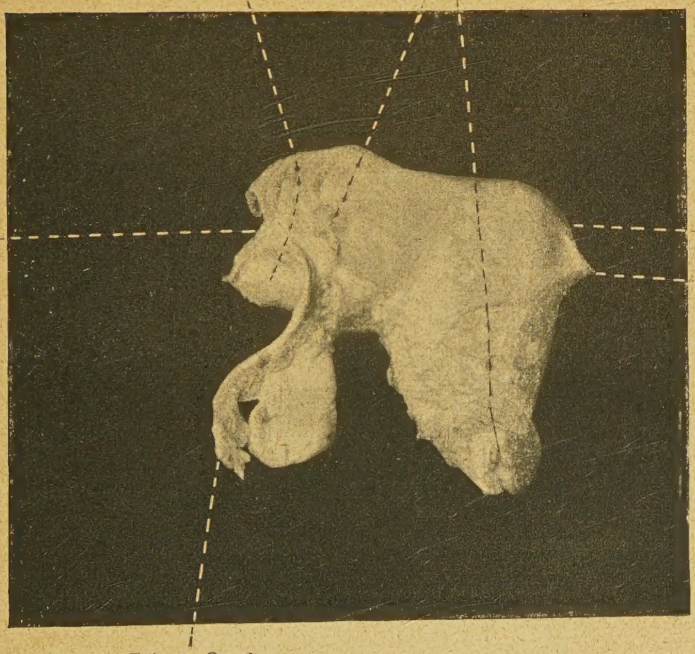

Abbildung 1.

Seitenansicht
es exstirpierten Uterus mit Adnexen
von rechts.

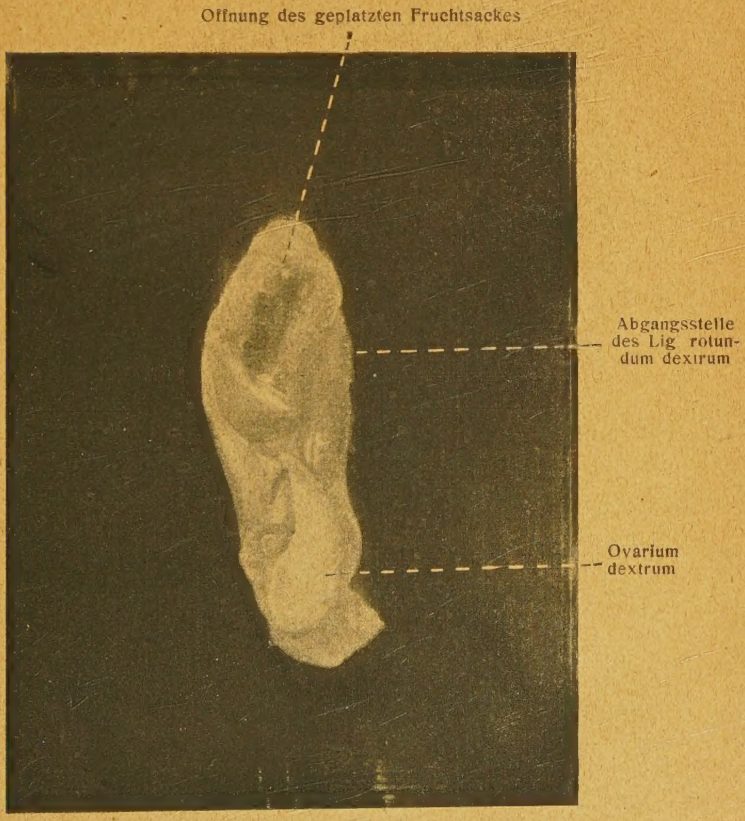

Abbildung 2.